Genetiske diagnoser, som medfører udviklingsforstyrrelser i emalje og dentin – tandlægens vigtige rolle

ANNE RØNNEBERG, specialist i pædodonti, førsteamanuensis, dr.philos., afdelingsleder ved Avdeling for pedodonti, atferdsfag og rettsodontologi, Institutt for klinisk odontologi, Det odontologiske fakultet, Universitetet i Oslo, Norge

HILDE NORDGARDEN, specialist i pædodonti, dr.odont., afdelingsleder ved TAKO (TAnnhelseKOmpetanse)-senteret, Lovisenberg Diakonale Sykehus, Oslo, Norge

Accepteret til publikation den 11. november 2024

[Online før print]

Tænderne er blevet beskrevet som kroppens fartskrivere. Dette skyldes, at både genetiske forandringer, autoimmune tilstande, tandtraumer, diverse somatiske tilstande, ydre faktorer og miljø kan påvirke amelogenesen og dentinogenesen. Dentale udviklingsforstyrrelser i de hårde tandvæv bør derfor udredes bredt, da de kan have sammenhæng med både sygdom og syndromer.

Et syndrom kan have en genetisk eller ikkegenetisk årsagssammenhæng og kan medføre dentale udviklingsforstyrrelser i de hårde tandvæv – emalje og dentin. Det er vigtigt, at man i tandplejen identificerer mulige sammenhænge mellem dentale udviklingsforstyrrelser og eventuelle ekstraorale symptomer og fund. Det er vigtigt at se "hele individet" for at kunne opdage eventuelle sammenhænge, idet man dermed kan bidrage til diagnostik af syndromer.

Eksempler er autoimmunt polyendokrint syndrom type 1 (APS1) og cøliaki, tricho-dento-ossøst syndrom og hypofosfatasi.

Som tandlæge bør man forstå betydningen af systematik ved diagnosticering og tværfagligt samarbejde samt i forbindelse med de vurderinger, man må foretage, før man eventuelt rekvirerer genetiske analyser.

Mange patienter vil have behov for individuelt tilpasset opfølgning og behandling hele livet, og tidlig diagnostik er vigtig for at kunne yde den bedste behandling på såvel kort som livslangt sigt for det enkelte individ.

EMNEORD Amelogenesis imperfecta | dentinogenesis imperfecta | syndrome | disease | genetic testing

Korrespondanceansvarlig førsteforfatter:
ANNE RØNNEBERG
annern@odont.uio.no

ET SYNDROM ER ET MEDICINSK UDTRYK for, at en samling af symptomer og tegn ofte optræder sammen, og syndromer kan inddeles på forskellige måder. Typisk skelnes der mellem genetiske og ikkegenetiske syndromer (1). En række genetiske syndromer medfører udviklingsforstyrrelser i emalje og dentin (2). Med denne artikel ønsker vi at understrege vigtigheden af, at tandlæger har indsigt i genetisk betingende tandudviklingsforstyrrelser og identificerer mulige sammenhænge med ekstraorale symptomer og fund. Endvidere ønsker vi at påpege, at tandplejen er en del af sundhedssektoren og kan bidrage til udredning af syndromer og være en del af en tværfaglig behandlingstjeneste for patienter, der har dentale udviklingsforstyrrelser som en del af et genetisk syndrom. Mange patienter vil have behov for individuelt tilpasset opfølgning og behandling hele livet. Vi vil illustrere dette med nogle eksempler på aktuelle syndromer. Syndromerne, som beskrives, er tænkt som eksempler, der kan illustrere betydningen af, at man i tandplejen gennemfører en grundig anamnese og registrerer eventuelle ekstraorale fund hos patienter med dentale udviklingsforstyrrelser.

Amelogenesis imperfecta (AI) og dentinogenesis imperfecta (DI) er de almindeligste genetisk betingede tandudviklingsforstyrrelser, og de er tidligere grundigt beskrevet i Tandlægebladet (3). I de fleste tilfælde af AI og DI drejer det sig om ▶

Amelogenesis imperfecta og dentinogenesis imperfecta med differentialdiagnoser

Fig. 1. Eksempler på amelogenesis imperfecta (AI), dentinogenesis imperfecta (DI) og diverse differentialdiagnoser. **A** og **B.** AI hos 1,5 år gammelt barn (autosomal dominant arv). **C.** DI. **D.** Småbarnscaries (ECC). **E.** Kombination af dental fluorose (DF) og molar incisiv hypomineralisering (MIH). **F.** DF. **G.** MIH. **H.** Udiagnosticeret atypisk tandmorfologi og manglende 02+. (Foto: Afd. for pædodonti, Institut for klinisk odontologi, Det odontologiske fakultet, Universitetet i Oslo).
Fig. 1. Examples of Amelogenesis Imperfecta (AI), Dentinogenesis Imperfecta (DI) and differential diagnoses. **A** and **B.** AI in a 1.5-year-old child (autosomal dominant inheritance). **C.** DI. **D.** Early Childhood Caries (ECC). **E.** Combination of Dental Fluorosis (DF) and Molar Incisor Hypomineralisation (MIH). **F.** DF. **G.** MIH. **H.** Undiagnosed atypical tooth morphology and missing 52. (Photo: Dep. of Paediatric Dentistry, Institute of Clinical Dentistry, Faculty of Dentistry, University of Oslo.)

Procedurer for udredning af udviklingsforstyrrelser i emalje og dentin

Fig. 2. Procesdiagram for udredning af udviklingsforstyrrelser i emalje/dentin (Illustration af Matias Sandvik, TAKO-centeret).
Fig. 2. Process for assessment of developmental disorders in enamel/dentine.

isolerede tilstande, som kun rammer de dentale væv, men i nogle tilfælde er de en del af en medfødt genetisk sygdom eller syndrom (4). Nogle medfødte diagnoser, som fører til udviklingsforstyrrelse i emalje eller dentin, er også tidligere godt beskrevet i Tandlægebladet, nemlig diagnoserne epidermolysis bullosa, fokal dermal hypoplasi, osteogenesis imperfecta og x-bundet hypofosfatæmisk rakitis (5). Disse omtales derfor ikke i denne artikel, selvom de alle betegnes som syndromer med betydelig indvirkning på emaljens udvikling.

AI er blevet kategoriseret både efter klinisk billede (fænotype), arvemønster (genotype), molekylære ændringer og biokemisk udfald ved kendt mutation (6). I og med at man i dag sjældent foretager genetiske undersøgelser ved diagnosticering af tandudviklingsforstyrrelser, benyttes ofte en inddeling som beskrevet af Witkorp og Rao med tre hovedgrupper; hypomaturationstype, hypocalcifikationstype og hypoplasitype samt diverse underkategorier (7).

DI inddeles ofte i DI-I, DI-II og DI-III, mens dentindysplasier (DD) inddeles i to hovedgrupper; DD-1 Og DD-2 (3,5,8,9).

De fleste udviklingsforstyrrelser i emalje og dentin påvirker både tændernes udseende (fænotype) og kvalitet. Nogle arvelige tandudviklingsforstyrrelser kan bedst ses radiologisk, fx mildere dentindysplasier (3).

Ved AI vil der ved nogle typer være beskeden alvorlighedsgrad i det primære tandsæt, men ved DI er det oftest omvendt, og primære tænder slides ofte helt ned til gingivaniveau. Begge tilstande har mange forskellige fænotyper, fra helt milde til alvorlige tilstande, og ved DI forekommer også pulpaaffektioner. Tilstandene kan optræde alene eller som en del af et syndrom eller en sygdom (9).

Ved klinisk diagnosticering er det vigtigt at være klar over differentialdiagnoser til de mere kendte genetiske udviklingsforstyrrelser, som fx dental fluorose (Fig. 1E, F), molar incisiv hypomineralisering (MIH) (Fig. 1E, G) (10) og udviklingsforstyrrelser, som er opstået efter lokale påvirkninger i en given periode under tandudviklingen som ved febersygdomme, strålebehandling og tandtraumer. Man må ikke glemme, at caries også er en differentialdiagnose (Fig. 1D). En grundig klinisk undersøgelse med røntgen (hvis klinisk berettiget) samt generel og speciel anamnese er af stor betydning for udredningen af diagnosen (Fig 2). Svangerskab, fødsel, drikkevandskilde (fluoridkoncentration) samt tidlig barndom kortlægges, og tidligere tandtraumer og sygdomme identificeres og journalføres. Desuden bør man kortlægge, om der er familiemedlemmer med lignende fund, da dette giver information om mulig arvegang.

Røntgenoptagelser må granskes for forekomst af retinerede eller displacerede tænder, agenesier, rod- og pulpaanatomi, forholdet dentin-emalje og eventuelle andre patologiske fund. Fundene bør dokumenteres i et tanddiagram med påtegning og gradering af udviklingsforstyrrelser i emaljen samt kliniske fotos. Digitale fotos, som lagres i journalen, kan have stor betydning, da det ofte er lettere at diagnosticere udviklingsforstyrrelser, når man kan forstørre billederne på skærmen. Desuden er fotos vigtige for dokumentation senere i livet, når eventuel behandling har maskeret de oprindelige defekter.

klinisk relevans

Tandlæger og tandplejere i offentlig og privat praksis bør være opmærksomme på forskellige udviklingsforstyrrelser i de hårde tandvæv. Når man i tillæg til en dental udviklingsforstyrrelse ser andre tegn, som kan indikere, at den dentale diagnose er en del af et større klinisk billede som følge af sygdom eller syndrom, er samarbejde yderst vigtigt. En grundig anamnese samt dokumentation med kliniske fotos og eventuelle røntgenoptagelser, før restaureringer udføres, er vigtigt for så tidlig diagnosticering som muligt. Foreløbig findes der kun få genpaneler, som er specifikt rettet mod arvelige dentale udviklingsforstyrrelser. Ikke desto mindre kan genetisk analyse vurderes i samarbejde med regionale eller specialiserede kompetencecentre, som TAKO-senteret (N), MUN-H-Center (S), de odontologiske videnscentre (DK) eller andre relevante sundhedsinstanser.

Tænderne er blevet beskrevet som kroppens fartskrivere. Dette skyldes, at både genetiske forandringer, autoimmune tilstande og miljø kan påvirke amelogenesen og dentinogenesen (11). Ved at se på lokaliseringen af defekterne og sammenholde dette med viden om tandudviklingsstadier ved en given alder vil man kunne sige noget om bagvedliggende årsager. Ved de genetisk betingede AI og DI vil man ikke se sådanne kronologiske sammenhænge, da de to tandsæt vil være afficeret i forskellig grad, og der ikke vil være en klinisk kronologisk sammenhæng.

En oversigt og et forsøg på klassificering af genetisk betingende tandudviklingsforstyrrelser blev publiceret i 2019 (2). Dentale anomalier blev inddelt i otte undergrupper, hvoraf udviklingsforstyrrelser i emalje og dentin udgjorde to. Da artiklen blev publiceret, var der beskrevet 21 gener, som fører til isolerede emaljeudviklingsforstyrrelser, og hele 84 gener, som gav ophav til genetiske syndromer, hvor emaljeudviklingsforstyrrelser er et af flere tegn. Disse diagnoser blev igen inddelt i hudtilstande, øjentilstande, knoglesygdomme, endokrine og gynækologiske tilstande, nyretilstande, intellektuelle udviklingsforstyrrelser, øre-næse-hals-tilstande, immunologiske tilstande og hjertefejl. Der er ikke beskrevet nær så mange gener, som kan give ophav til dentinudviklingsforstyrrelser; fem gener giver isolerede udviklingsforstyrrelser i dentin, og 30 gener er knyttet til diverse knoglesygdomme.

I tilfælde, hvor man diagnosticerer udviklingsforstyrrelser i de hårde tandvæv og desuden observerer andre medicinske fund, er det af stor betydning for individet, at der henvises til andre instanser i sundhedsvæsenet og oprettes dialog og samarbejde med disse. Dette illustrerer vi i forbindelse med de diagnoser, som beskrives i artiklen.

EKSEMPLER PÅ GENETISKE DIAGNOSER, SOM KAN GIVE UDVIKLINGSFORSTYRRELSER I EMALJE OG DENTIN

Flere genetiske diagnoser kan påvirke udviklingen af de hårde tandvæv. Vi har i denne artikel valgt at beskrive nogle diag- ▶

Emaljeforstyrrelser ved APS1

Fig. 3. Fotografi af klassiske emaljeforstyrrelser ved APS1, hvor især de incisale/okklusale dele af tandkronerne er afficeret. (Foto: TAKO-senteret, Lovisenberg Diakonale Sykehus, Oslo).
Fig. 3. Photo of classic enamel defects in APS1, particularly affecting the incisal/occlusal parts of the tooth crowns. (Photo: TAKO-Centre, Lovisenberg Diaconal Hospital, Oslo).

Tandfund ved Tricho-dento-ossøst syndrom

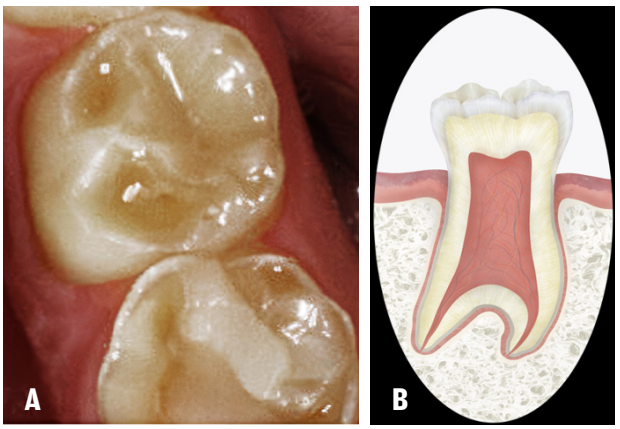

Fig. 4. Typiske odontologiske fund hos en patient med Tricho-dento-ossøst syndrom. **A.** Emaljen er meget tynd. **B.** Taurodonti betyder, at kronepulpa i molarer er forlænget og furkaturen displaceret i apikal retning. Figuren viser dette i en ekstrem form (illustration af Malin Bernas-Theisen, TAKO-senteret, foto: TAKO-senteret, Lovisenberg Diakonale Sykehus, Oslo).
Fig. 4. Typical dental findings in a patient with Tricho-dento-osseous Syndrome. **A.** The enamel is extremely thin. **B.** Taurodontism refers to the elongated pulp chambers in molars, with the furcation displaced towards apex. The figure demonstrates this in an extreme form (illustration by Malin Bernas-Theisen, TAKO-centre, Photo: TAKO-Centre, Lovisenberg Diaconal Hospital, Oslo).

noser, som har forskellige mekanismer med hensyn til, hvordan de påvirker amelo- og dentinogenesen.

Autoimmunt polyendokrint syndrom type 1 (APS1) og cøliaki

Diagnosen APS1 bliver i en artikel af La Dure-Molla (2) klassificeret som en diagnose i gruppen emaljeudviklingsforstyrrelser og endokrine og gynækologiske sygdomme, selvom diagnosen lige så godt kunne have været klassificeret under immunologiske tilstande. Diagnosen illustrerer dermed på en god måde, hvordan en genforandring kan påvirke forskellige dele af kroppen. Diagnosen skyldes en mutation i genet *AIRE*, som fører til, at *AIRE*-proteinet mister sin funktion, en såkaldt funktionstabsmutation (12). I en normal situation virker *AIRE* som en transkriptionsregulator og er vigtig for, at thymus etablerer det, man kalder "central tolerance", dvs. at immunforsvaret kan skelne (og dermed tolerere) det, som kommer fra egen krop, fra det, som er fremmed (13,14). APS1 medfører dermed forskellige autoimmune tilstande i kroppen, fx hypoparathyreodisme, primært binyrebarksvigt, kronisk mukokutan candidiasis og betydeligt forøget risiko for udvikling af oral cancer (15). Emaljedannelsen er i varierende grad forstyrret hos 70-90 % af individer med diagnosen (16) (Fig. 3).

De molekylære mekanismer, som fører til emaljeudviklingsforstyrrelser ved denne diagnose, er ikke fuldstændig kortlagt, men der har været to hovedteorier; enten at *AIRE* har en direkte funktion i emaljeudviklingen, eller at det er involveret i induktion af tolerance for ameloblast-specifikke antigener i thymus.

Interessant nok har 20-50 % af børn med cøliaki, som også er en autoimmun diagnose, lignende emaljeudviklingsforstyrrelser, som observeres ved APS1. Ved cøliaki er der også beskrevet to mulige årsager til emaljeudviklingsforstyrrelserne; malabsorption af næringsstoffer og mineraler eller immunmedierede mekanismer (16). I en nylig publiceret artikel i Nature (11) mener forfatterne at kunne demonstrere, at den immunmedierede teori er den mest sandsynlige, idet de påviser, at de fleste patienter med APS1 og cøliaki udvikler autoantistoffer, hovedsagelig af typen IgA, mod diverse ameloblast-specifikke proteiner, som er med til at danne emaljematrix. De kalder denne tidligere uidentificerede IgA-afhængige autoimmune tilstand for autoimmun AI.

Tricho-dento-ossøst syndrom

En anden form for syndromal amelogenesis imperfecta, klassificeret som en knoglesygdom af La Dure-Molla et al. (2), er tricho-dento-ossøst syndrom (TDO). Udover emaljeudviklingsforstyrrelser (Fig. 4 A) karakteriseres TDO ved udviklingsforstyrrelser i hår, knogler og negle (17). Prævalensen af denne diagnose er ukendt. Dette kan skyldes, at den er yderst sjælden, men det er også muligt, at den hos enkelte personer kan være udiagnosticeret, da det, som tidligere nævnt, ikke er almindeligt at foretage genetiske undersøgelser af patienter med tanduviklingsforstyrrelser. Det kliniske billede varierer betydeligt, både mellem og inden for familier med diagnosen, og emaljeudviklingsforstyrrelserne kan være de mest udtalte fund. Det er i øvrigt beskrevet, at der ofte forekommer taurodonti (Fig. 4B)

Syndromet skyldes mutation i genet *DLX3* (distal-less homeobox gene) på kromosom 17.

Hypofosfatasi

Hypofosfatasi er et eksempel på en diagnose, som rammer dentinudviklingen og flere andre organsystemer. I La Dure-Mollas

Tandfund, som observeres ved hypofosfatasi

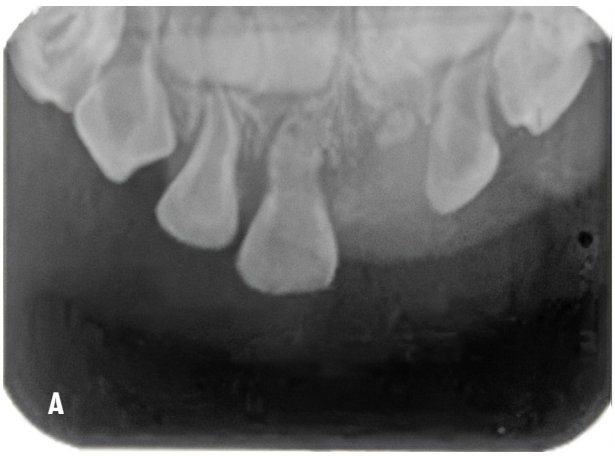

Fig. 5. Klassiske tandfund, som observeres ved hypofosfatasi. **A.** Røntgenoptagelse af et barn på fem år, som viser tegn på dentindysplasi med store pulparum. **B.** Foto af en tand, som er eksfolieret præmaturt med fuld rodlængde, et klassisk fund ved hypofosfatasi.
Fig. 5. Classic dental findings observed in hypophosphatasia. **A.** X-ray of a 5-year-old child showing signs of dentin dysplasia with large pulp chambers. **B.** Photo of a tooth that has exfoliated prematurely with full root length, a classic finding in hypophosphatasia.

klassifikation klassificeres den som en dentin- og knoglediagnose (2). Diagnosen knyttes til patologiske ændringer (mutationer) i genet *ALPL*, som koder for proteinet alkalisk fosfatase. Den direkte følge af ændringer i *ALPL*-genet er, at der bliver mindre fosfat i blodet. Fosfat er vigtigt i mange organsystemer såsom knogle, tænder, lever og nyrer. Der findes flere former for hypofosfatasi med varierende alvorlighedsgrad, hvor den mildeste form, odontohypofosfatasi, kun rammer tænderne, mens meget alvorlige former typisk opdages allerede i fosterlivet og kan være letale. Når flere organer er involveret, kan der forekomme symptomer og tegn som knoglesmerter, bøjede rørknogler, hyppige knoglefrakturer, reduceret muskeltonus og reduceret højdevækst. Desuden ses dentinudviklingsforstyrrelser (Fig. 5A) og i mange tilfælde præmatur fældning af primære tænder uden nævneværdig resorption af roden, som man ellers normalt ser, når mælketænder fældes (Fig. 5B). Det er naturligt, at dentindannelsen påvirkes ved tilstande, som påvirker mineraliseringsprocesser i knogler, og reduceret mineralisering af cement er antagelig også en medvirkende faktor til det tidlige tandtab (18).

HVAD ER DET VIGTIGT FOR TANDLÆGEN AT TÆNKE PÅ VED MISTANKE OM SAMMENSAT GENETISK TILSTAND/SYNDROM?

Tværfagligt samarbejde

Som diagnosebeskrivelserne ovenfor viser, har visse mundhulefund som emalje- og dentinudviklingsforstyrrelser ofte genetisk baggrund og kan være en del af et større billede. Tandlæger må derfor altid vurdere sådanne udviklingsforstyrrelser i sammenhæng med anamnestiske oplysninger og ekstraorale tegn og symptomer, som kan være diagnoserelaterede (Fig. 2). Det kan ikke forventes, at alle tandlæger skal have detaljeret viden om alle genetiske diagnoser, som kan have orale manifestationer, men de bør kunne sætte fundene ind i en større sammenhæng, henvise til andre dele af sundhedssektoren ved behov samt deltage i videre udredning, samarbejde og behandlingsplanlægning i en helhedsorienteret sammenhæng.

Kan og bør tandlæger rekvirere genetiske undersøgelser?

I Norge reguleres anvendelse af genetiske undersøgelser gennem en bioteknologilov (19). I loven defineres genetiske undersøgelser som alle typer analyser af menneskets arvemateriale, både på nukleinsyre- og kromosomniveau, af genprodukter og deres funktion, eller organundersøgelser, som har til hensigt at give information om menneskets arveegenskaber. Loven skelner mellem diagnostiske genetiske undersøgelser, som udføres for at stille en diagnose hos en person med symptomer, og genetiske undersøgelser med henblik på at vurdere risikoen for fremtidig sygdom. Sidstnævnte undersøgelser har særskilt regulering og må kun udføres af godkendte virksomheder.

I princippet kan tandlæger rekvirere diagnostiske genetiske undersøgelser, men det har været diskuteret i litteraturen, hvorvidt dette er et ansvar, tandlæger bør påtage sig (20). I praksis er der få tandlæger, som gør dette, og fokusgruppeinterviews med specialister i pædodonti viste, at det vil kræve professionel udvikling, forbedrede resurser og tydelige retningslinjer for indikationer og opfølgning ved eventuelle fund på de genetiske tests.

KONKLUSION

Denne artikel er tænkt som en oplysning til tandlæger om deres unikke mulighed for at se dentale udviklingsforstyrrelser i en større sammenhæng. Munden er, som vi ofte påpeger, en vigtig del af kroppen, og derfor bør vi udrede det, vi ser udover det normale, dokumentere, diagnosticere tidligt, samarbejde og lægge individuelle behandlingsplaner på kort og langt sigt. Hvordan oplever patienterne at have en dental udviklingsforstyrrelse?

Systematik er vigtigt, og stillingtagen til eventuelle genetiske undersøgelser er også en del af det odontologiske arbejdsområde.

Tandplejen er en vigtig samarbejdende sundhedstjeneste og kan bidrage ved diagnostik af syndromer og indgå i en tværfaglig behandlingstjeneste for patienter, som har dentale udviklingsforstyrrelser som del af et genetisk syndrom. ◆ ▶

(ENGLISH)

GENETIC DIAGNOSES LEADING TO DEVELOPMENTAL DISTURBANCES IN ENAMEL AND DENTINE – THE IMPORTANT ROLE OF DENTAL HEALTH PROFESSIONALS

Teeth have been described as the body's flight recorder because they can reflect a range of genetic changes, autoimmune conditions, dental trauma, systemic disorders, and environmental influences. These factors can impact amelogenesis and dentinogenesis, leading to dental developmental disorders in the hard tissue of teeth. Thorough investigation of these disorders is essential, as they may be linked to broader diseases and syndromes.

Disorders that affect dental tissue, such as enamel and dentin, can have either genetic or non-genetic causes. Identifying potential connections between dental developmental disorders and extra-oral symptoms is crucial for dental health professionals, as they may aid the diagnosis of underlying syndromes. A holistic approach that considers the "whole individual" is key to recognizing these associations.

Highlighted examples include autoimmune polyendocrine syndrome type 1(APS1) and coeliac disease, tricho-dento-osseous syndrome, and hypophosphatasia.

The importance of systematic diagnosis, interdisciplinary collaboration, and the potential role of genetic testing are emphasised.

Many patients will require personalised follow-up and treatment throughout their lives, making early diagnosis essential to ensuring the best possible care both in the short and long term.

LITTERATUR

1. STORE MEDISINSKE LEKSIKON. Syndrom. (Set 2024 september). Tilgængelig fra: URL: https://sml.snl.no/syndrom og https://snl.no/.taxonomy/4220.
2. de La Dure-Molla M, Fournier BP, Manzanares MC et al. Elements of morphology: standard terminology for teeth and classifying genetic dental disorders. Am J Med Genet A 2019;L179:1913-81.
3. Hermann X, Daugaard-Jensen J, Lempert JS et al. Emaljedysplasi eller dentinanomali? Ætiologi, diagnostik og behandlingsovervejelser ved medfødte, isolerede tanddannelsesforstyrrelser i emalje og dentin. Tandlægebladet 2023;127:982-91.
4. Gadhia K, McDonald S, Arkutu N et al. Amelogenesis imperfecta: an introduction. Br Dent J 2012;212:377-9.
5. Gjørup H. Dysplasi af emalje eller dentin ved medfødt, arvelig sygdom. Tandlægebladet 2023;127:992-9.
6. Aldred M, Savarirayan R, Crawford PJ. Amelogenesis imperfecta: a classification and catalogue for the 21st century. Oral Dis 2003;9;19-23.
7. Witkop Jr CJ, Rao S. Inherited defects in tooth structure. Birth Defects Orig Artic Ser 1971;7:153-84.
8. Shields ED, Bixler D, el-Kafrawy AM. A proposed classification for heritable human dentine defects with a description of a new entity. Arch Oral Biol 1973;18:543-53.
9. De Coster PJ. Dentin disorders: anomalies of dentin formation and structure. Endod Topics 2012;21:41-61.
10. Hubbard MJ, Mangum JE, Perez VA et al. A breakthrough in understanding the pathogenesis of molar hypomineralisation: the mineralisation-poisoning model. Front Physiol 2021;12:802833.
11. Gruper Y, Wolff ASB, Glanz L et al. Autoimmune amelogenesis imperfecta in patients with APS-1 and coeliac disease. Nature 2023;624:653-62.
12. Gjersvik P, Paus B. Mutasjoner som endrer proteinets funksjon. Tidsskr Nor Legeforen 2021;141:0377.
13. Aschenbrenner K, D'Cruz LM, Vollmann EH et al. Selection of Foxp3+ regulatory T cells specific for self antigen expressed and presented by Aire+ medullary thymic epithelial cells. Nat Immunol 2007;8:351-8.
14. Wyss L, Stadinski BD, King CG et al. Affinity for self antigen selects Treg cells with distinct functional properties. Nat Immunol 2016;17:1093-101.
15. Perheentupa J. Autoimmune polyendocrinopathy-candidiasis-ectodermal dystrophy. J Clin Endocrinol Metab 2006;91:2843-50.
16. Pavlic A, Waltimo-Sirén J. Clinical and microstructural aberrations of enamel of deciduous and permanent teeth in patients with autoimmune polyendocrinopathy-candidiasis-ectodermal dystrophy. Arch Oral Biol 2009;54:424-31.
17. Al-Batayne OB. Tricho-dento-osseous syndrome: diagnosis and dental management. Int J Dent 2012;2012:514692.
18. Van den Bos T, Handoko G, Niehof A et al. Cementum and dentin in hypophosphatasia. J Dent Res. 2005;84:1021-5.
19. NAV RETTSKILDER. Lov om humanmedisinsk bruk av bioteknologi m.m. (bioteknologiloven) Kapittel 5. Genetiske undersøkelser av fødte m.m. (Set 2024 september) Tilgængelig fra: URL: https://lovdata.no/nav/lov/2003-12-05-100/kap5/%C2%A75-6
20. McDowall F, Kenny K, Mighell AJ et al. Genetic testing for amelogenesis imperfecta: knowledge and attitudes of paediatric dentists. Br Dent J 2018;225:335-9.